LeitMed Campus

CME-FORTBILDUNG

Die Haut als Spiegel des Diabetes mellitus

Blickdiagnostik, Labor und Therapie bei typischen Hauterkrankungen und -symptomen

KURSLEITUNG:
DR. MED. VIKTOR A. CZAIKA

Hinweis

Diese CME ist beendet.

Für das aktuelle Kursangebot klicken Sie hier:

<< Aktuelle CME von LeitMed Campus >>

® Vidal MMI Germany GmbH 2023

Über Viktor A. Czaika

DR. MED. VIKTOR A. CZAIKA

Facharzt für Dermatologie und Venerologie
Facharzt für Innere Medizin

Dr. Viktor A. Czaika ist seit 2018 in dermatologischer und internistisch-hausärztlicher Niederlassung tätig. Von 2011 bis 2017 war er als Oberarzt und Standortleiter an der Charité Universitätsmedizin Berlin, Klinik für Dermatologie und Venerologie, Campus Benjamin Franklin tätig. Er war außerdem Leiter der Abteilung Klinische und Experimentelle Mykologie der Charité Hautklinik.

® Vidal MMI Germany GmbH 2023

Inhaltsverzeichnis

Einleitung 4
Klassifikation von Hautproblemen bei Diabetes mellitus in drei Gruppen ... 4
Modelle der Pathogenese von Hauterkrankungen bei Diabetes mellitus und Bedeutung der Advanced Glycation Endproducts 5
Gruppe 1: Hauterkrankungen in direktem funktionalen Zusammenhang zum Blutzuckerspiegel 6
Allgemeine Hautzeichen bei Diabetes mellitus 6
Bakterielle Infektionen 8
Mykosen bei Diabetes mellitus 10
Das diabetische Fußsyndrom 15
Gruppe 2: Dermatosen bzw. Dermatopathien in überzufälliger Assoziation zur bestehenden Zuckerkrankheit ohne direkte Korrelation zum Blutzuckerwert 19
Keratosis pilaris 20
Diabetische Dermopathie 20
Lichen ruber planus 21
Necrobiosis lipoidica 21
Granuloma anulare 22
Prurigo diabeticorum 23
Vitiligo 24
Bullosis diabeticorum 25
Acanthosis nigricans 25
Diabetische Cheiropathie 26
Gruppe 3: Hautartefakte bei Diabetes mellitus 27
Zusammenfassung 27
Quellenverzeichnis 28

® Vidal MMI Germany GmbH 2023

Einleitung

Der Diabetes mellitus zählt zu den zentralen und bedrohlichen Volkskrankheiten unserer Zeit. Dabei stehen die kardiovaskulären, renalen und neurologischen Folgekrankheiten im Zentrum des fachmedizinischen, aber auch des populärwissenschaftlichen Interesses. Das Problem „Diabetes und Haut" dagegen erscheint häufig unterrepräsentiert. Dabei lehrt die praktisch-klinische Erfahrung: Hauterscheinungen bei Diabetes mellitus sind häufig, sie haben einen hohen Krankheitswert, sie liefern Hinweise zum Krankheitsstadium und sie können potenziell schwerwiegende Komplikationen hervorrufen. Aber sie können auch Leitsymptom sein. Zielsetzung des folgenden Beitrages ist es, wichtige Zusammenhänge bezüglich der durch den Diabetes mellitus direkt oder indirekt verursachten Hauterkrankungen aufzuzeigen. Gleichzeitig soll die Rolle des Hautbefundes als Frühindikator für den möglicherweise noch unbekannten Diabetes mellitus dargestellt werden.

Klassifikation von Hautproblemen bei Diabetes mellitus in drei Gruppen

Hautprobleme in Verbindung mit Diabetes mellitus lassen sich im Wesentlichen drei Gruppen zuordnen: Die erste Gruppe umfasst Hauterscheinungen, die klar mit dem Ausmaß der Stoffwechselentgleisung korrelieren, das heißt mit Dauer und Höhe des entgleisten Blutzuckerspiegels. Hier ist der HbA1c-Wert eine relevante Kenngröße, wobei Werte über 8 % als kritisch gelten. Die zweite Gruppe bilden Dermatosen bzw. Dermatopathien in überzufälliger Assoziation zur bestehenden Zuckerkrankheit ohne direkte Korrelation zum Blutzuckerwert. In der dritten Gruppe schließlich sind indirekte, artifiziell-iatrogene Hautbefunde (beispielsweise im Bereich der Injektionsstellen) zusammengefasst. Auch hier besteht kein Bezug zum Ausmaß der Stoffwechselentgleisung. Für die erste Gruppe können Häufigkeit und Schwere der Hauterscheinungen durch die Blutzuckeroptimierung gemildert werden; gute Stoffwechselkontrolle stellt in diesem Fall gleichzeitig dermatologische Prävention dar. Hingegen sind die Gruppen 2 und 3 eher aus differenzialdiagnostischen und prädiktiven Erwägungen bedeutsam. Sie sind nicht durch Stoffwechselregulation zu beeinflussen.

In **Tabelle 1** sind die drei Gruppen von Dermatosen bzw. Dermopathien mit ihren wichtigsten Krankheitsbildern tabellarisch dargestellt. Zur Gruppe 1 gehören als relevante pathologische Merkmale der diabetischen Haut die diabetische Gesichtsröte (Rubeosis diabeticorum), die Hauttrockenheit des Diabetikers (Xerosis cutis) und die Juckreizneigung (Pruritus diabeticorum). In direktem Zusammenhang mit der Blutzuckererhöhung stehen auch bakterielle und mykotische Hautinfektionen. Besonders problematisch ist in diesem Zusammenhang das diabetische Fußsyndrom. Zu erwähnen sind weiterhin die diabetische Dermopathie und Xanthelasmen. Gruppe 2 umfasst die Necrobiosis lipoidica, das Granuloma anulare, die Prurigo diabeticorum, die Vitiligo und die Bullosis diabeticorum, ferner die Acanthosis nigricans, die Keratosis pilaris, den Lichen ruber planus und die diabetische Cheiropathie. Gruppe 3 sind artefizielle Hauterscheinungen, wie zum Beispiel die Lipodystrophie, die meist im Rahmen der Insulininjektionen entstehen.

® Vidal MMI Germany GmbH 2023

Gruppe 1 Korrelation mit Stoffwechselentgleisung	Gruppe 2 Keine Korrelation mit Stoffwechselentgleisung	Gruppe 3 (Artefakte bei Diabetes mellitus) Keine Korrelation mit Stoffwechselentgleisung
Rubeosis diabeticorum	Necrobiosis lipoidica	Lipodystrophie
Xerosis cutis	Granuloma anulare	Injektionsstellen
Pruritus diabeticorum	Prurigo diabeticorum	Traumafolgen (Mechanisch, diabetische Polyneuropathie)
Diabetische Dermopathie	Vitiligo	
Infektionen	Bullosis diabeticorum	
Diabetisches Fußsyndrom	(Pseudo-)Acanthosis nigricans	
Xanthelasmen (sekundäre Dyslipidämie)	Keratosis pilaris	
	Lichen ruber planus	
	Diabetische Cheiropathie	

Tab. 1: Dermatosen und Dermopathien in direktem linearem oder indirektem Zusammenhang mit Diabetes mellitus.

Modelle der Pathogenese von Hauterkrankungen bei Diabetes mellitus und Bedeutung der Advanced Glycation Endproducts

Der allgemein erhöhte Blutzuckerspiegel greift an verschiedenen Stellen in die biochemischen Vorgänge im Körper ein. Problematisch sind unter anderem der Anstieg von Sorbitol, Diacylglycerin und Fruktose-6-phosphat, die zum Beispiel über veränderte Redoxpotentiale, veränderte Enzymfunktionen und Wirkungssteigerungen von Wachstumsfaktoren Zellfunktionen pathologisch verändern. Neuere Forschungen sehen außerdem zunehmend die Advanced Glycation Endproducts (AGEs) als Ursache für die Störung von Wachstums- und Reparaturprozessen an. Diese AGEs sind gerade für die Entstehung von Dermatosen und Dermatopathien des diabetischen Patienten verantwortlich. Biochemisch ist hier die sogenannte Maillard-Reaktion verantwortlich, ein nichtenzymatischer Glykosylierungsprozess, der eine Reihe komplexer biochemischer Reaktionen einleitet. Es resultiert die dauerhafte Anlagerung von Glukose an Eiweiß- und Fettstrukturen, deren Funktion dadurch verändert wird. Langfristig überhöhte Blutzuckerwerte, aber auch andere Faktoren wie oxidativer Stress, Alterungsprozesse und Nikotinkonsum fördern die AGE-Bildung. Durch Bindung der AGEs über spezielle AGE-Rezeptoren (RAGEs), v. a. in der Gefäßinnenwand, kommt es zu einer Kaskade aus pathologisch gesteigerter Gefäßpermeabilität, Freisetzung von Stickstoffverbindungen und Sauerstoffradikalen sowie einer Verstärkung pathologischer Entzündungsprozesse. Die Kumulation von AGEs spielt eine entscheidende Rolle bei der Entstehung und Verschlechterung von Diabetes mellitus, Immuninflammation, kardiovaskulären und neurodegenerativen Erkrankungen sowie bei der Genese von Malignomen **(Abbildung 1)**. AGE-Spiegel können auch als Biomarker für die Vorhersage eines Diabetesrisikos genutzt werden.

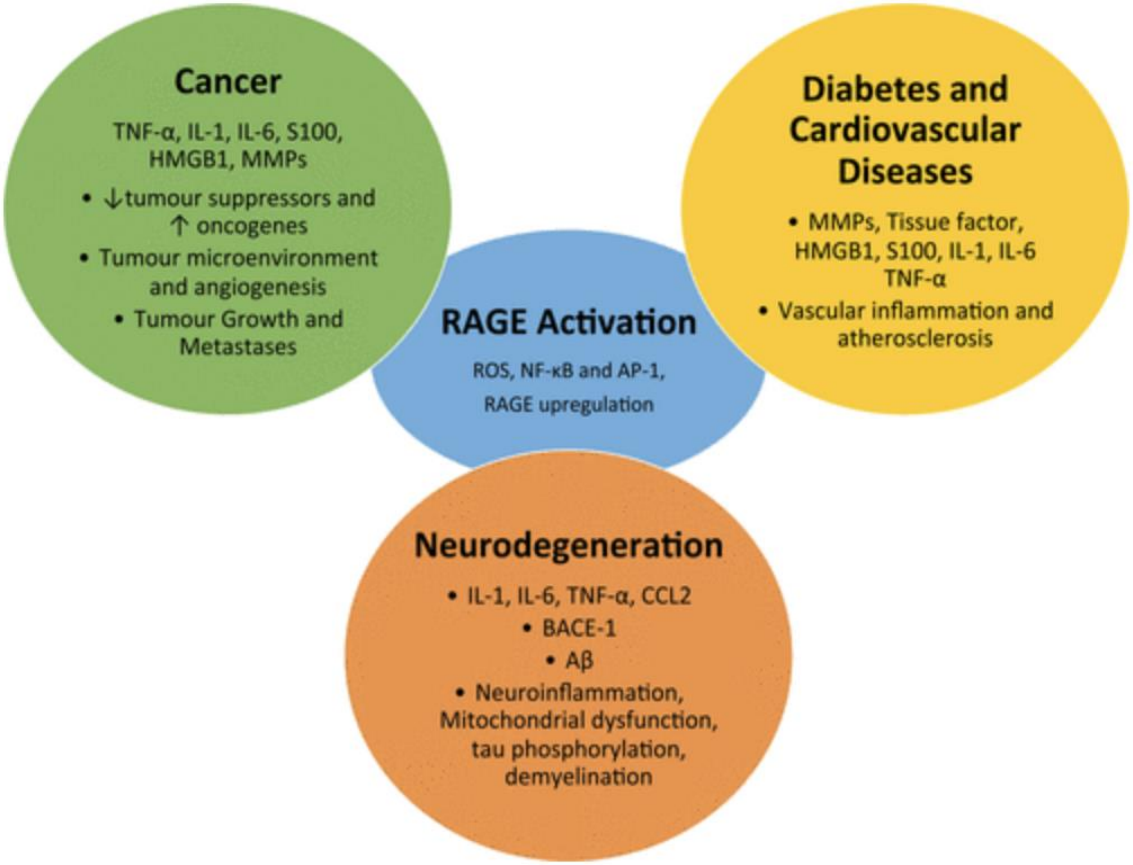

Abb. 1.: Schematische Darstellung der durch AGE-RAGE-Interaktionen aktivierten Signalwege und beteiligten Mediatoren bei der Entstehung von Malignomen, Diabetes und kardiovaskulären Erkrankungen sowie neurodegenerativen Erkrankungen (Bildquelle: Bongarzone S et al, 2017).

Gruppe 1: Hauterkrankungen in direktem funktionalen Zusammenhang zum Blutzuckerspiegel

Im Folgenden werden wichtige klinische Beispiele für die Hauterkrankungen bei Diabetes mellitus in direktem Zusammenhang zum Blutzuckerspiegel vorgestellt.

Allgemeine Hautzeichen bei Diabetes mellitus

Diabetespatienten haben häufig ein gerötetes Gesicht, die Rubeosis faciei diabeticorum, dessen Rötung bei Wärme, Alkohol- oder Koffeingenuss noch intensiver wird. Es scheint sich dabei um eine Hyperglykämie-induzierte vegetative Dauerirritation zu handeln. Blutzuckeroptimierung kann eine Besserung des Befundes herbeiführen.

® Vidal MMI Germany GmbH 2023

Bei langem Bestehen können ausgeprägte Teleangiektasien im Mittelgesicht auftreten. Ein weiteres typisches Hautmerkmal ist die ausgeprägte Hauttrockenheit, die Xerosis cutis **(Abbildung 2)**.

Abb. 2.: Teleangiektatische Rubeosis diabeticorum sowie Xerosis cutis bei einem Patienten mit lange hyperglykämisch dysreguliertem Diabetes mellitus Typ 2. Differenzialdiagnostisch können allerdings eine Rosacea teleangiectatica und eine aktinische Hautschädigung nicht grundlegend ausgeschlossen werden (Bildquelle: eigene Abbildung).

Bei länger hyperglykämisch entgleistem Diabetes mellitus erscheint die Haut der Betroffenen nicht nur trocken, sondern auch zunehmend diffus irritiert oder sogar ekzematisiert. Oft bestehen multiple, teils impetiginisierte Kratzartefakte. Das sogenannte Exsikkationsekzematid, die Maximalform dieses Befundes, ist nicht selten stationärer Einweisungsgrund in der Dermatologie. Ursachen von Xerosis cutis und Pruritus sind osmotisch bedingter Wasserverlust bei Hyperglykämie, neuropathisch mitbedingter Pruritus und beginnende Impetiginisierung durch Rissigkeit der Haut und durch den Kratzzwang. Zusätzlich wirken beim Typ-2-Diabetiker die Veränderungen der Altershaut, z. B. die Talgdrüsenatrophie, aggravierend. Therapeutisch bedarf das Exsikkationsekzematid einer topischen antientzündlichen und rückfettend-pflegenden Therapie. Externes Steroid der Wahl auch für längere Anwendung ist Mometason wegen des günstigen therapeutischen Index von 2,0; also einem (im Vergleich zu anderen Steroiden) sehr guten Verhältnis von Wirkung zu unerwünschter Wirkung. Das effektiv antiinflammatorische Klasse-III-Steroid wird nicht resorbiert, ist nur minimal atrophogen und kaum allergen. Die rückfettende Pflege sollte Harnstoff zur Feuchtigkeitsretention und Polidocanol zur Juckreizlinderung enthalten. Ausgeprägtem Pruritus muss mit Antihistaminika, ggf. auch mit Neuroleptika begegnet werden. Die wichtigste präventive Maßnahme ist auch hier die Blutzuckeroptimierung.

® Vidal MMI Germany GmbH 2023

In **Tabelle 2** sind die Grundsätze der Therapie des Austrocknungsekzems aufgeführt.

Zielsetzung	Wirkstoff	Bemerkung
Entzündungshemmung	Topische Klasse-IV- oder Klasse-III-Steroide (Clobetasol, Mometason)	Mometason mit im Vergleich besten Nutzen-Risiko-Verhältnis (therapeutischer Index: 2,0)
Rückfettende Pflege mit funktionellen Zusätzen	Grundlage (Salbe, Fettcreme oder Lipolotio) plus Carbamid 5-10% (hydratisierend) Polidocanol 5-20% Antiseptika (z.B.Octenidin)	Carbamid wirkt hydratisierend, Polidocanol wirkt juckreizstillend, Antiseptika wirken antiinfektiv
Juckreizstillung	Antihistaminika (Dimetinden, Desloratadin, Ebastin u. a.), Neuroleptika (Doxepin, Gabapentin, Pregabalin)	Bei älteren Menschen wirken Neuroleptika besser
Blutzuckeroptimierung	Metformin, GLP-1-Agonisten, DPP4-Hemmer, Insulin	HbA1c < 6,5 % ist anzustreben

Tab. 2: Behandlung des Exsikkationsekzematids

Pruritus diabeticorum, Kratzexkoriationen und Impetiginisierung ergeben einen Circulus vitiosus („Teufelskreislauf"), in dessen Folge sich der Barrieredefekt verstärkt. Sowohl allgemeine als auch lokale Abwehrschwäche, Neuropathie, Makroangiopathie und allgemein gestörte Regenerationsprozesse erklären die Infektionsneigung der barrieregeschwächten Haut. Es sind insbesondere die bakteriellen und mykotischen Infektionen, die beim Diabetiker häufiger und großflächiger auftreten. Außerdem neigen sie sowohl zu Komplikationen als auch zu häufigeren Rezidiven. Bagatelltraumen infolge der Neuropathie und Angiopathie, aber auch sehr oft die Zehenzwischenraummykose, stellen Eintrittspforten für Bakterien dar.

Bakterielle Infektionen

Grampositive Infektionen

Erysipele sind als oberflächliche Hautinfektionen unter Einbeziehung der dermalen Lymphspalten und -gefäße durch zumeist Streptokokken definiert; seltener sind auch Staphylokokken beteiligt. Das klassische Erysipel ist durch die Kardinalssymptome Entzündung, Rubor, Tumor, Calor, Dolor und Functio laesa charakterisiert. Charakteristisch für den diabetischen Patienten sind allerdings chronisch rezidivierende Erysipele. Diese sind aufgrund ihrer untypischen Klinik oft schwer von beginnender Phlegmone, Thrombose oder Stauungsdermatitis zu unterscheiden. Sie erscheinen sowohl klinisch als auch paraklinisch weniger entzündlich, oft besteht ein sekundäres Lymphödem. Ein wichtiges Erkennungszeichen sind die „Kastenzehen", das sogenannte Kaposi-Stemmer-Zeichen **(Abbildungen 3 und 4)**.

® Vidal MMI Germany GmbH 2023

Abb. 3: Erysipelas recidivans bei chronisch hyperglykämisch entgleistem Typ-2-Diabetes (Bildquelle: eigene Abbildung).

Abb. 4: Das sekundäre Lymphödem wird insbesondere an den „Kastenzehen" sichtbar (Bildquelle: eigene Abbildung).

Andererseits können Erysipele beim Diabetiker auch in schwereren, das heißt bullösen, hämorrhagischen oder sogar gangräneszierenden Verlaufsformen auftreten. Fast immer bietet sich bei der Erstvorstellung der Aspekt der Erysipelphlegmone. An den Extremitäten sind häufig bereits beginnende Zustände feuchter Gangräne oder von Osteomyelitis erreicht. In vielen Fällen sind dann Teil- bzw. Majoramputationen der betroffenen Gliedmaßen unvermeidbar. Hautinfektionen bei Diabetikern treten an atypischen Lokalisationen, als Folge von Bagatellverletzungen und/oder verursacht durch atypische Keime, auf.

Gramnegative Infektionen

Der entgleiste Diabetes mellitus stellt auch eine besondere Prädisposition für die gramnegative Infektion dar, v. a. durch Pseudomonas aeruginosa. Das fakultativ anaerobe Bakterium wird durch Luftabschluss begünstigt und verursacht den gramnegativen Fußinfekt sowie intertriginöse Infektionen. Die schleimig-feuchte Entzündung hat einen typischen faulig-fruchtigen Fötor (**Abbildung 5**). Der im Abstrich nachweisbare Pseudomonas aeruginosa („Pyozyaneus") produziert ein grünblaues Eigenpigment, welches auch Leibwäsche und Verbände färben kann **(Abbildung 6)**.

Abb. 5: Ausgedehnter gramnegativer Hautinfekt bei einer älteren Patientin mit Diabetes mellitus Typ 2 (Bildquelle: eigene Abbildung).

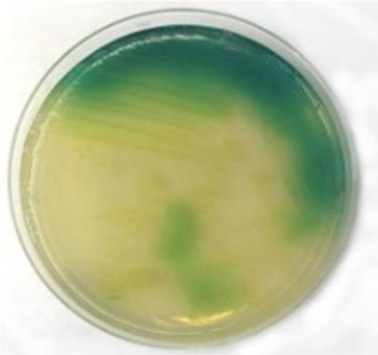

Abb. 6: Grünblaues Eigenpigment des Pseudomonas aeruginosa (Bildquelle: eigene Abbildung).

Wegen der insbesondere bei hyperglykämisch entgleistem Diabetes geminderten Infektabwehr müssen Pyodermien prinzipiell breit antibiotisch und vor allem systemisch behandelt werden. Die kalkulierte Antibiose sollte immer penicillinasefeste Wirkstoffe enthalten. In jedem Fall sollte ein Antibiogramm angestrebt werden. Im Allgemeinen sind Antibiotikakombinationen wie Clindamycin-Ciprofloxacin und Sultamicillin- bzw. Amoxicillin-Clavulansäure erfolgreich. Eine breite Wirksamkeit mit bester Gewebegängigkeit bietet Moxifloxacin. Bei Osteomyelitis ist eine 4- bis 6-wöchige Antibiose unabdingbar.

Mykosen bei Diabetes mellitus

Die wichtigsten humanpathogenen Pilze können drei großen Gruppen zugeordnet werden: Dermatophyten, Hefepilze und Schimmelpilze (DHS-System, **Tabelle 3**). Die wichtigsten Hautpilze sind die Dermatophyten, die das Bild der Tinea hervorrufen. Sie verursachen immer oberflächliche, nie systemische Infektionen. Hefepilzinfektionen durch Candida-Spezies betreffen zumeist die Haut und Schleimhäute. Bei stark immunsupprimierten Patienten kann es auch zu systemischen Infektionen mit potenziell letaler Sepsis und Organbeteiligung kommen. Von der Haut isolierte Schimmelpilze sind fast immer Kontaminanten. In der Hochrisiko-Medizin spielen sie als klinisch relevante Krankheitserreger für eine opportunistische und potentiell lebensbedrohliche Systemmykose (v. a. nekrotisierende Pneumonie) bei stark immunsupprimierten Patienten eine Rolle.

® Vidal MMI Germany GmbH 2023

	Dermatophyten (D)	Hefepilze (H)	Schimmelpilze (S)
Haut	+	+	(-)
System	-	+	+
Letal	-	+	+ !
Mykose	Tinea	Candidose	Aspergillose

Tab. 3: DHS-System der humanpathogenen Pilze (nach Rieth, 1914-1996)

Dermatophytose

Studien wie das „Achilles Project" (1997) haben erwiesen, dass der entgleiste Diabetes mellitus ganz besonders für Hautpilzinfektionen prädisponiert. Typisch ist der Beginn als Fußpilz. Die Dermatophyteninfektion manifestiert sich anfänglich zumeist als chronisch-interdigitale Mykose oder als Onychomykose. Sie breitet sich bei diabetischer Prädisposition besonders schnell als Tinea palmoplantaris, als Tinea inguinalis oder allgemein als Tinea corporis aus **(Abbildungen 7 und 8)**. Haupterreger ist der anthropophile Dermatophyt Trichophyton rubrum **(Abbildungen 9 und 10).**

Abb. 7: Tinea corporis bei einem Bewohner eines Altenheims. Die Mykose konnte sich entsprechend der Prädispositionen (Typ-2-Diabetes und hohes Lebensalter) sowie in Folge einer „antiekzematösen" Fehltherapie mit lokalem Monosteroid ausgehend von einer Tinea pedis et unguium großflächig ausbreiten (Bildquelle: eigene Abbildung).

Abb. 8: Ausbreitung einer Mykose ausgehend von einer Tinea pedis et unguium (Bildquelle: eigene Abbildung).

Abb. 9: Trichophyton rubrum auf Sabouraud-Agar. Kultur fotografiert in der Vorderansicht (Bildquelle: eigene Abbildung).

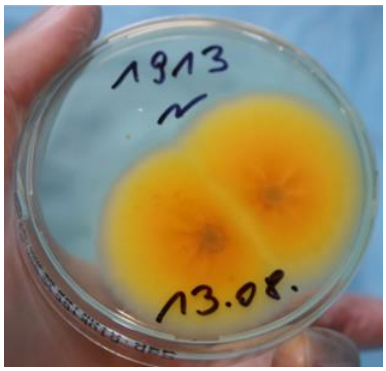

Abb. 10: Trichophyton rubrum auf Sabouraud-Agar. Kultur fotografiert in der Rückansicht (Bildquelle: eigene Abbildung).

Wie erwähnt, kann die Tinea pedis Schlüsselinfektion am Anfang einer pathogenetischen Kausalkette sein, an deren Ende eine Majoramputation oder eine tödlich bakterielle Systeminfektion stehen können. Andererseits kann die Tinea corporis generalisata als Folge von Fehldiagnose und resultierender Fehltherapie einer anthropophilen Dermatophytose mit topischen oder systemischen Steroiden bzw. anderer immunsuppressiver Medikation erhebliche differenzialdiagnostische Verwirrung stiften. Im rückblickenden Eingeständnis dieser Fehleinschätzung wird diese Konstellation auch als Tinea incognita bezeichnet. Es darf auch nicht außer Acht gelassen werden, dass die unbehandelte Fuß- und Nagelpilzinfektion eine relevante Infektionsquelle für andere Personen darstellt. Das „two feet-one hand syndrome" ist die Bezeichnung für die Dermatophytose zweier Füße und einer Hand, die sich in dieser Form besonders häufig beim infektanfälligen Diabetiker zeigt.

Candidose

Candida-Infektionen sind Krankheiten der Kranken und Schwachen. Betroffen sind Patienten, die „very young, very old oder very sick" sind, also all jene, deren Immunsystem schwach ist. Klassisches endogenes Reservoir dieser opportunistischen Erreger ist der patienteneigene Oro-Gastro-Intestinaltrakt. Candida albicans ist der häufigste Vertreter dieser Hefepilzgattung. Eine Hefepilzinfektion ist klinisch zumeist an der Mundschleimhaut erkennbar, entweder als akute pseudomembranöse Candidose, auch bekannt als „Soor" **(Abbildung 11)**, oder als chronische atrophische Candidose. Hefepilzinfektionen der diabetischen Haut manifestieren sich zumeist in den Mundwinkeln als Anguli infectiosi oder als großflächige, düsterrot-nässende, erosiv-schuppende Intertrigo candidomycetica, die sich unter Umständen als großflächige kutane Candidose ausbreiten kann **(Abbildung 12)**.

Abb. 11: Pseudomembranöse orale Candidose bei einer Zahnprothesenträgerin mit Diabetes mellitus Typ 2 (Bildquelle: eigene Abbildung).

Abb. 12: Submammäre Intertrigo candidomycetica mit den für diese Hefepilzmykose typischen Satellitenpapeln und -pusteln (Bildquelle: eigene Abbildung).

Hohes Lebensalter und Zahnprothesen leisten dem Problem zusätzlich Vorschub. Auch artifizielle Körperostien, wie zum Beispiel nach Anlage von Trachealkanülen oder perkutanen Ernährungssonden, neigen zur periorifiziellen Besiedelung und Infektion mit Hefepilzen.

Mykologische Diagnostik und Therapie

Ganz entscheidend für eine erfolgreiche mykologische Diagnostik ist die adäquate Materialentnahme. Folgende Unterschiede sind wichtig: Für die Diagnostik der Dermatophyteninfektion (Fußpilz, Nagelpilz oder Tinea corporis) müssen Hautgeschabsel und Nagelspäne gewonnen werden, die zur kulturellen Anzucht bei Zimmertemperatur oder zur PCR eingeschickt werden. Einfache Methode der Wahl bei der Sprosspilzdiagnostik ist der Feuchtabstrich mit der „Bakteriette". Auf Sabouraud-Nährboden gelingt die Anzucht bei 36 °C im Brutschrank innerhalb von 48 bis 72 Stunden **(Abbildung 13)**.

Abb. 13: 48h-Kultur von Candida albicans auf Sabouraud-Agar (Bildquelle: eigene Abbildung).

Für die Speziesdifferenzierung wird der Abstrich ins Labor eingesandt. Zunehmend ist auch die PCR-Diagnostik verfügbar, die eine rasche Erregeridentifizierung innerhalb kürzester Zeit möglich macht. Dies ist insbesondere bei der Dermatophyten-Diagnostik hilfreich. Allerdings werden die relativ hohen Kosten für diese biomolekularen Methoden bislang nicht von den gesetzlichen Krankenkassen übernommen. ´

Pilzinfektionen der Haut können frühzeitig lokal antimykotisch beherrscht werden. Das gilt vor allem für die anthropophilen Dermatophytosen. Gerade bei Patienten mit Diabetes mellitus ist es entscheidend, den Fußpilz als Ausgangspunkt für Infektionen, aber auch als Infektionsquelle für Autoinokulation oder Fremdinokulation, auszuschalten. Die Zehenzwischenraummykose kann dabei lokal antimykotisch therapiert und geheilt werden. Neben den Lokalantimykotika Ciclopiroxolamin und Terbinafin hat sich insbesondere die Fixkombination aus Miconazol und Fluprednidén in der klinischen Praxis bewährt. Die antimykotisch-steroidale Kombinationstherapie erlebt derzeit eine gänzlich neue wissenschaftliche Bewertung. So ist Fluprednidén ein potentes Klasse-II-Steroid, welches entzündliche Rötung, Infiltrat und Juckreiz rasch zurückdrängt. Das Breitspektrum-Antimykotikum Miconazol wirkt gegen Dermatophyten, Hefepilze und Schimmelpilze. Gleichzeitig aber ist es auch gegen grampositive Bakterien einschließlich MRSA und FRSA in großer therapeutischer Breite effektiv.

Wesentlich ist die antimykotische Prävention. Dazu gehört das Tragen von Badeschuhen in Nassbereichen wie Saunen, Schwimmbädern und Duschen sowie das gute Abtrocknen der Füße. Auch die Blutzuckeroptimierung ist wichtig. Bei ausgeprägter Tinea corporis, Tinea manum und vor allem bei fortgeschrittener Onychomykose ist eine Kombination aus systemischer und topischer Behandlung indiziert. Die wichtigsten systemischen Antimykotika sind hier Terbinafin, Fluconazol, Itraconazol und Griseofulvin. Antimykotikum der Wahl bei allen Mykosen durch Trichophyton spp. ist Terbinafin p. o. über 2 bis 4 Wochen bei Tinea corporis und mindestens 8 bis 12 Wochen bei Onychomykose.

Der Intertrigo candidomycetica und auch der kutanen Candidose kann am besten durch lokal austrocknende Maßnahmen und durch topische Applikation von Nystatin oder Azol-Antimykotika begegnet werden. Immer sollte wegen des starken ekzematösen Aspektes eine Kombination mit einem topischen Steroid erfolgen. Bei einem nachgewiesenen endogenen gastrointestinalen Erregerreservoir ist eine selektive Darmdekontamination durch lokal-enteral wirksames Nystatin oder Amphotericin B in geeigneter Galenik wichtig. Für ausgeprägte Infektionen ist die Systemtherapie mit Fluconazol Mittel der Wahl.

® Vidal MMI Germany GmbH 2023

Wichtige Maßnahmen auch im Sinne einer Prävention sind das Entgegenwirken von Prädispositionen (z. B. lockere luftige Kleidung) und die Blutzuckeroptimierung. Nur bei lebensbedrohlicher Candida-Systeminfektion kommen in der Hochrisikomedizin die dargestellten intravenösen Antimykotika zum Einsatz.

Der diabetische Fuß, im Volksmund auch das „böse Bein" genannt, ist zum einen ein medizinisches Problem. Er tritt häufig auf, verursacht Immobilisation und ist therapierefraktär. An Komplikationen verursacht er Sepsis und Amputation. Es sind oft „Wunden, die keiner will". Außerdem ist der diabetische Fuß ein soziales Problem von großer Bedeutung. Die Betroffenen werden beruflich und auch familiär ausgegrenzt und das bringt einen erheblichen Leidensdruck mit sich, an dessen Ende die Resignation des Patienten steht. Oft sind es „Menschen, die keiner will". Und schließlich ist der diabetische Fuß auch ein erhebliches wirtschaftliches Problem. Er führt in den Krankenhäusern zu einer langen Liegedauer. Ambulant und stationär besteht ein hoher Personal- und Materialaufwand. Es sind letztendlich auch „Kosten, die keiner will".

Wichtig ist die Differenzierung der Ursachen des diabetischen Fußsyndroms für jeden einzelnen Patienten. In der Mehrzahl der Fälle besteht eine motorische und autonome Neuropathie. In geringerem Ausmaß handelt es sich um eine reine diabetische Angiopathie. Oft finden sich neuropathisch-angiopathische Mischtypen. Wichtig ist das Erkennen von Infektionen, von deren Bestehen bei offenen Läsionen des diabetischen Fußes immer auszugehen ist. Bakterien und Pilze sind die wichtigsten Erreger.

Das diabetische Fußsyndrom

Der infizierte diabetische Fuß ist eine der schwerwiegendsten Komplikationen bei chronisch-hyperglykämisch entgleistem Diabetes mellitus. Die wichtige Unterscheidung des häufigeren neuropathischen vom selteneren angiopathischen diabetischen Fuß gelingt am besten anhand klinischer Symptome. Auch beim neuropathisch-angiopathischen Mischtyp überwiegt zumeist die neuropathische Komponente.

Neuropathischer diabetischer Fuß

Charakteristikum der sensomotorischen Neuropathie ist die Fußfehlstellung aufgrund der veränderten aktiven Muskelspannung. Die resultierende „wiegenkufenartige" Konvexstellung im Vor- und Mittelfußbereich führt zur Druckhypertrophie, insbesondere über dem Caput ossis metatarsale II und im Bereich des Kalkaneus **(Abbildung 14)**. Durch eigene Manipulation oder laienhafte „Fußpflege" zum Entfernen der vermeintlich störenden Hornhaut entsteht schließlich das Malum perforans **(Abbildung 15)**.

® Vidal MMI Germany GmbH 2023

Abb. 14: Druckbedingte Hyperkeratose in Projektion auf das Metatarsalköpfchen II, das aufgrund der diabetischen Fußgewölbeveränderung als Hypomochlion wirkt (Bildquelle: eigene Abbildung).

Abb. 15: Trophisches Ulkus (Malum perforans) in loco typico (Bildquelle: eigene Abbildung).

Der Charcot-Fuß ist die Neigung zur Deformierung und zur atraumatischen Fraktur des Fußskelettes auf der Grundlage einer Polyneuropathie der die Knochen versorgenden Nerven und konsekutiv einer gestörten Gefäßfunktion. Während die Sensorik, messbar anhand der Wahrnehmung von Temperatur, Spitz-Stumpf-Diskriminierung und Vibration, reduziert ist, sind die Fußpulse tastbar. Aufgrund von Gefäßanastomosen in den kutanen Kapillaren ist die Haut trügerisch trocken und warm.

Angiopathischer diabetischer Fuß

Der angiopathische Fuß hingegen ist oft kühl und zeigt druckstellenunabhängig trophische Läsionen an den minderperfundierten Akren. Im Extremfall entwickelt sich eine akrale feuchte oder trockene Gangrän. Zumeist sind die Pulse dann nicht mehr palpabel. Charakteristisch ist die Claudicatio intermittens mit Wadenschmerzen nach einer Gehstrecke von zumeist unter 200 Metern.

® Vidal MMI Germany GmbH 2023

Infizierter diabetischer Fuß

Nicht wahrgenommene bagatelltraumatische Läsionen bei Neuropathie, Ulzerationen aufgrund von peripherer arterieller Verschlusskrankheit höheren Stadiums und häufig auch die unbehandelte, durch Dermatophyten hervorgerufene chronische interdigitale Tinea stellen Eintrittspforten für Streptokokken, Staphylokokken sowie gramnegative Keime dar. Rasch entstehen dann ausgeprägte Weichgewebsinfektionen, die sehr schnell amputationspflichtig werden können **(Abbildung 16)**.

Abb. 16: Infizierter diabetischer Fuß mit nahezu vollständiger feuchter Gangrän und Ausbreitung der Infektion auf den Unterschenkel bei einem 38-jährigen Patienten mit Typ-1-Diabetes (Bildquelle: eigene Abbildung).

Die entscheidende Therapiestrategie beim neuropathischen Fuß ist die konsequente Druckentlastung und die Blutzuckeroptimierung. Für den angiopathischen Fuß gelten entsprechend der Diagnostikbefunde die Regeln der biologisch-gefäßchirurgischen Revaskularisation. Jede Infektion muss systemisch und in breitem Spektrum antibiotisch behandelt werden; eine Osteomyelitis bedarf der mehrwöchigen Antibiose. Effektive antibiotische Wirkstoffe sind Clindamycin in Kombination mit Ciprofloxacin sowie Moxifloxacin. Letzteres ist peroral genauso gut bioverfügbar wie als intravenösen Gabe. Außerdem erreicht es auch akral hohe Gewebespiegel und ist nicht selten erfolgreiche Ultima ratio beim amputationsbedrohten diabetischen Fuß. Bis zu 40 % aller Majoramputationen gehen auf das Konto des diabetischen Fußes. Das sind in Deutschland immerhin knapp 30.000 Amputationen pro Jahr. Generell gilt: Je tiefer und ausgeprägter der Defekt, desto breiter ist das Spektrum der zu erwartenden pathogenen bakteriellen Erreger.

Die PEDIS-Klassifikation ist die aktuell international gebräuchliche Facettenklassifikation zur Einteilung des diabetischen Fußsyndroms. Es werden die Durchblutung des Fußes (P), die Ausdehnung (E) und Tiefe (D) der Fußläsion, das Ausmaß der Infektion (I) und die Gefühlsstörung (S) mit einem Scoring-System beurteilt **(Tabelle 4)**.

® Vidal MMI Germany GmbH 2023

	Facette	Symptome	Grad 1	Grad 2	Grad 3
P	Perfusion	Periphere arterielle Verschlusskrankheit	Keine	Ja, aber nicht kritisch	Kritisch
E	Extend	Fläche (in cm^2)	-	-	-
D	Depth	Defekt	Erosion	Ulkus Dermis	Tiefes Ulkus
Os, Tendo	-				
I	Infection	Entzündung	Keine	Erysipel	Phlegmone
S	Sensation	Protektive			

Tab. 4: PEDIS-Facettenklassifikation. Beispiel: Die Angabe „P2E1D1I2S2" bedeutet Hauterosion mit einer Fläche von 1 cm^2, Entzündung der umgebenden Haut, Zeichen der fortgeschrittenen Angiopathie und der Neuropathie.

In Deutschland ist eher die Wagner/Armstrong-Klassifikation gebräuchlich. Hier werden Ausdehnung und Tiefe der Fußläsion, das Vorliegen einer Infektion und eine ggf. vorhandene Ischämie mit einem Scoring-System beurteilt **(Tabelle 5)**.

	0	1	2	3	4	5
A	Prä- oder post-ulzerative Läsion	Ober-flächliche Wunde	Wunde bis zur Ebene von Sehne oder Kapsel	Wunde bis zur Ebene von Knochen oder Gelenk	Nekrose von Fuß-teilen	Nekrose des gesamten Fußes
B	Mit Infektion	Mit Infektion	Mit Infektion	Mit Infektion	Mit Infektion	Mit Infektion
C	Mit Ischämie	Mit Ischämie	Mit Ischämie	Mit Ischämie	Mit Ischämie	Mit Ischämie
D	Mit Infektion und Ischämie	Mit Infektion und Ischämie	Mit Infektion und Ischämie	Mit Infektion und Ischämie	Mit Infektion und Ischämie	Mit Infektion und Ischämie

Tab. 5: Klassifikation mit den Wagner-Stadien 0–5 und den Armstrong-Stadien A–D.

® Vidal MMI Germany GmbH 2023

Abbildung 17 zeigt einen diabetischen Fuß mit progredientem hämorrhagisch-gangräneszierendem Erysipel.

Abb. 17: Diabetisches Fußsyndrom vom angiopathisch-neuropathischen Mischtyp mit hämorrhagisch-gangräneszierendem Erysipel. Klassifikation nach PEDIS als P3E20D2I3S2 und nach Wagner/Armstrong als Stadium 2D (Bildquelle: eigene Abbildung).

Gruppe 2: Dermatosen bzw. Dermatopathien in überzufälliger Assoziation zur bestehenden Zuckerkrankheit ohne direkte Korrelation zum Blutzuckerwert

Einige zumeist chronisch verlaufende Dermatosen bzw. kutane Phänomene sind zwar mit einem bestehenden Diabetes mellitus überzufällig häufig assoziiert, ein Bezug zur Höhe des Blutzuckerwertes ist jedoch nicht erkennbar. Diese Hauterkrankungen lassen sich durch Optimierung des Blutzuckerspiegels nicht beeinflussen. Ihr Auftreten kann jedoch auf einen bislang unentdeckten Diabetes hindeuten und zu seiner Erstdiagnostik führen. Daher sollte bei Manifestation dieser Dermatosen bzw. Dermatopathien immer eine Bestimmung von Blutzucker bzw. HbA1c erfolgen. Die wichtigsten Erkrankungen aus dieser Gruppe sollen im Folgenden vorgestellt werden.

® Vidal MMI Germany GmbH 2023

Keratosis pilaris

Bei der Keratosis pilaris handelt es sich um eine Verhornungsstörung der Haarfollikel, der wahrscheinlich ein autosomal-dominanter Erbgang zugrunde liegt. Die an sich harmlose, allerdings gerade für jüngere Patientinnen kosmetisch belastende "Reibeisenhaut" ist gelegentlich mit milder oder ausgeprägter Ichthyosis vulgaris und mit atopischer Diathese sowie häufiger mit Diabetes mellitus Typ 1 kombiniert. Für das Zusammentreffen von Keratosis pilaris mit Diabetes und Adipositas werden Prävalenzen von bis zu 65 % angegeben **(Abbildung 18)**.

Abb. 18: Keratosis pilaris mit typischen rauen spitzkegeligen Hornkegeln an der Oberarmdorsalseite eines 15-jährigen Patienten mit Diabetes mellitus Typ 1 (Bildquelle: eigene Abbildung).

Diabetische Dermopathie

Das Krankheitsbild der diabetischen Dermopathie tritt etwa bei jedem zehnten Patienten mit Diabetes mellitus auf. Sie ist durch multiple rotbraun-atrophische Plaques mit Prädilektion der Streckseiten der Unterschenkel charakterisiert. Histologisch findet sich eine Verdickung und Hyalinisierung der dermalen Arteriolen und Kapillaren. Ihre Ursache ist weiterhin unklar, in Verdacht steht eine Mikroangiopathie. Vermutlich kommt es zu minimalen Sauerstoffnekrosen mit nachfolgender postinflammatorischer Hyperpigmentierung. Es ist strittig, ob die Regulation des Blutzuckerspiegels zur Besserung führt. Spezielle Therapien sind nicht bekannt. Die klinische Abgrenzung zur Necobiosis lipoidica ist schwierig **(Abbildung 19)**.

Abb. 19: Diabetische Dermopathie bei Diabetes mellitus Typ 2 (Bildquelle: eigene Abbildung).

® Vidal MMI Germany GmbH 2023

Lichen ruber planus

Lichen ruber planus, auch Knötchenflechte genannt, ist eine schubartig verlaufende, chronisch entzündliche Dermatose. Sie kennzeichnet sich durch gruppiert stehende rötlich-livide, glänzende, polygonale Papeln mit charakteristischer weißlicher netzartiger Zeichnung („Wickham-Streifung"). Die Papeln befinden sich bevorzugt an den Handgelenken und in der Unterschenkel-, Fuß- und Knöchelregion **(Abbildung 20)**.

Oft findet sich eine Wickham-Streifung auch an der bukkalen Mundschleimhaut. Auch eine Nageldystrophie ist möglich. Seltener treten generalisierte exanthematische Verläufe auf. Jeder zweite Patient mit Lichen ruber planus zeigt eine Störung des Glucosestoffwechsels und jeder vierte Patient hat einen manifesten Diabetes mellitus. Assoziationen bestehen auch zu Hepatitis B und C sowie allgemein zu Autoimmunerkrankungen. Umschriebene Läsionen können mit potenten Lokalsteroiden behandelt werden. In schwierigen Fällen kann eine systemische Therapie mit Glukokortikosteroiden, Metothrexat, Acitretin oder Azathioprin notwendig sein. Darüber hinaus kann eine Photochemotherapie (PUVA) versucht werden. Spontane Remissionen sind möglich.

Abb. 20: Lichen ruber planus bei einer 64-jährigen Patientin mit Diabetes mellitus Typ 2. Pathognomonische weiße Netzzeichnung auf den polygonalen Papeln (Bildquellen: eigene Abbildung).

Necrobiosis lipoidica

Die Necrobiosis lipoidica ist eine chronisch-atrophisierende, granulomatöse Hauterkrankung mit der Entwicklung von bräunlichen Herden an den Unterschenkelstreckseiten (**Abbildungen 21 und 22)**.

In etwa 30 % der Fälle kommt es zu Ulzerationen. Zum Verständnis der Prävalenz ist folgendes zu beachten: 10 bis 65 % der Patienten mit Necrobiosis lipoidica leiden an Diabetes mellitus, oft in seiner juvenilen Form, aber nur 0,5 bis 1 % der Diabetiker entwickeln diese Hauterkrankung. Patientinnen mit Typ-1-Diabetes sind bevorzugt betroffen. Die genaue Pathogenese und Pathophysiologie sind ungeklärt, allerdings werden diesbezüglich eine entzündliche Mikroangiopathie, erhöhte TNF-Alpha-Spiegel, ein gestörter Kollagenmetabolismus und ein gestörter Glukosetransport der Fibroblasten diskutiert.

® Vidal MMI Germany GmbH 2023

Abb. 21 und 22: Necrobiosis lipoidica bei einer 63-jährigen Diabetikerin. Charakteristisch sind die postinflammatorischen bräunlich hyperpigmentierten Atrophien an den Unterschenkelstreckseiten (Bildquellen: eigene Abbildungen).

Therapeutisches Eingreifen mittels Applikation von Klasse-IV-Steroiden unter Folienokklusion ist nur im initialen Stadium oedematosum sinnvoll. Das Stadium atrophicum ist ein irreversibler Endzustand mit durchscheinender „zigarettenpapierdünner" Haut. Rechtzeitige systemische Therapieversuche mit Ciclosporin A, Adalimumab, Fumarsäure oder Kortikosteroiden führen gelegentlich zur Besserung. Als ebenfalls assoziierte Erkrankungen gelten arterieller Hypertonus, Hashimoto-Thyreoiditis, Obesitas, Hyperlipidämie, Zigarettenrauchen, Asthma bronchiale und COPD.

Granuloma anulare

Beim Granuloma anulare, das bevorzugt im jüngeren Lebensalter und an Extremitäten auftritt, läuft wie bei der Necrobiosis lipoidica eine Nekrobiose mit Abbau-, Umbau- und Regenerationsvorgängen an den Kollagenfasern ab. Die wenig entzündlichen und sich ringförmig zentrifugal ausbreitenden Papeln und Plaques heilen bei etwa 75 % der Betroffenen nach 2 Jahren spontan ab **(Abbildung 23 und 24)**.

Gegebenenfalls können lokale Glukokortikoide (auch unter Folienokklusion oder intraläsional) hilfreich sein. Bei ausgedehnten Läsionen kommen kurzzeitig systemische Glukokortikoide (Cave: Blutzuckeranstieg!), Fumarsäureester, Retinoide sowie UV-Therapie (Bade-PUVA) zum Einsatz.

® Vidal MMI Germany GmbH 2023

Abb. 23 und 24: Granuloma anulare bei einer 51-jährigen Patientin mit Diabetes Typ 1. Aus subjektiv asymptomatischen Pappeln und Plaques bilden sich hautfarbene oder leicht gerötete Papeln und Plaques, die sich zu charakteristischen anulären Umrissformationen unterschiedlicher Größe entwickeln. Im vorliegenden Fall besteht die Tendenz zur Dissemination (Bildquellen: eigene Abbildungen).

Prurigo diabeticorum

Die Diagnose Prurigo diabeticorum nennt den Diabetes mellitus als eine der möglichen mit Prurigo simplex chronica assoziierten Erkrankungen. Die pathognomonischen schüsselförmigen Exkoriationen entsprechen zwanghaften Kratzartefakten aufgrund des nur durch die kutane Autodestruktion stillbaren Juckreizes. Neben Schilddrüsenerkrankungen, Sklerodermie oder atrophischer Gastritis mit perniziöser Anämie sowie psychiatrischen Erkrankungen zählt auch der Diabetes mellitus zu den Erkrankungen mit erhöhter Prurigo-Inzidenz **(Abbildung 25 und 26)**.

Abb. 25 und 26: Prurigo diabeticorum bei einem 67-jährigen Patienten mit Diabetes mellitus Typ 2. Die charakteristischen Exkoriationen fehlen am oberen Rücken, der von der kratzenden Hand des Patienten nicht erreicht werden kann. Der HbA1c von 6,7 % zeigt, dass keine Korrelation von Stoffwechselsituation und dem Schweregrad der Dermatose besteht (Bildquellen: eigene Abbildungen).

® Vidal MMI Germany GmbH 2023

Therapeutisch wird die lokale Anwendung von Klasse-IV-Steroiden (z. B. Clobetasol) mit zumeist unzureichendem Erfolg versucht. Bei Superinfektion sind Antibiotika indiziert. Vielversprechend ist die systemische Langzeitbehandlung mit TNF-alpha-Inhibitoren und anderen Biologika, die subkutan appliziert werden.

Vitiligo

Bei lokalisierter und auch generalisierter Vitiligo handelt es sich um eine erworbene fleckförmige Depigmentierung der Haut, bei der es aufgrund intrinsischer und extrinsischer Faktoren zu einer Zerstörung der Melanozyten in der Epidermis und in den Haarfollikeln und damit zum Verlust der hereditären Hautfarbe in den betroffenen Arealen kommt **(Abbildung 27)**.

Abb. 27: Segmentale Vitiligo bei einer 15-jährigen Patientin mit Typ-1-Diabetes. Es besteht gleichzeitig eine Hashimoto-Thyreoiditis (Bildquelle: eigene Abbildung).

Vermutlich sind zytotoxische Antikörper wesentlich ursächlich. Studien weisen auf den Zusammenhang zwischen Vitiligo und Diabetes mellitus sowie weiteren Komponenten des metabolischen Syndroms wie Hypertonus und Adipositas hin. Weitere typische Komorbiditäten sind u. a. Hashimoto-Thyreoiditis, Morbus Basedow, perniziöse Anämie und Depressionen.

Traditionelle Therapieempfehlungen wie lokale Steroide oder Calcineurin-Inhibitoren, systemische Steroidpulstherapie sowie UV-Lichttherapie bringen allenfalls unzureichende Besserung. Kleinfleckige Repigmentierungen in den Vitiligo-Arealen stellen oftmals keine wirkliche kosmetische Verbesserung dar. Auch hier sind große Hoffnungen in den präventiven Einsatz von Biologika gesetzt. Zulassungen bestehen bislang für TNF-alpha-Inhibitoren.

® Vidal MMI Germany GmbH 2023

Bullosis diabeticorum

Die Bullosis diabeticorum ist sehr selten (weniger als 1 % der Diabetiker). Sie ist durch das spontane Aufschießen reizloser wasserklarer, nur selten hämorrhagisch tingierter Vesiculae und Bullae, die vor allem an den unteren Extremitäten der Patienten auftreten, gekennzeichnet. Die Ursache für die Entstehung der funktionalen Spannungsblasen ist unklar. Therapeutische Aufgabe ist die Verhinderung bzw. Behandlung von sekundärer Superinfektion **(Abbildung 28)**.

Abb. 28: Bei der 52-jährigen Patientin manifestierte sich die Bullosis diabeticorum charakteristisch als riesige reizfreie Spannungsblase (Bildquelle: eigene Abbildung).

Die Behandlung besteht im Anritzen nahe der Blasenbasis und der Entleerung der serösen Flüssigkeit. Das Blasendach kann als „natürliches Pflaster" genutzt werden und unter vorübergehender Vermeidung von mechanischer Alteration kommt es zur folgenlosen Abheilung. Bei Superinfektion sind lokale Antiseptika oder ggf. systemische Antibiotika hilfreich.

Acanthosis nigricans

Bei diesem Phänomen wird eine symmetrische Hyperpigmentierung und Grobtexturierung vorrangig der Intertrigines von Adipösen und Diabetikern auffällig. Die schmutzig grauen Hyperkeratosen finden sich überwiegend axillär, zervikal und nuchal **(Abbildung 29)**.

® Vidal MMI Germany GmbH 2023

Abb. 29: Graubraune, teils papillomatöse, raue und verdickte Plaques sowie verstärkte Hautfalten der Axilla bei Diabetes mellitus Typ 2 (Bildquelle: eigene Abbildung).

Ursächlich für die Keratinozytenproliferation sind erhöhte Insulinspiegel und zirkulierende Wachstumsfaktoren (insulin-like growth factor). Die Acanthosis nigricans gilt allerdings auch als Paraneoplasie (v. a. Adenokarzinome des Gastrointestinaltraktes), bei denen Wachstumsstoffe aus Malignomen wirksam werden. Daher ist die umfassende Abklärung obligat. Eine Therapie ist nicht bekannt.

Diabetische Cheiropathie

Das auch unter dem Begriff „diabetic stiff hand syndrome" bekannte äußerst seltene Krankheitsbild manifestiert sich mit einer polsterartigen Verdickung der Haut im Bereich der Hände. Diese können überdies nicht mehr flach aneinander gelegt werden, weil es auch zu Gelenkkontrakturen kommt („Gebetszeichen"). Auch Ulzerationen sind bei längerem Bestehen möglich. Als pathogenetische Faktoren werden die Mirkroangiopathie und die Kollagensynthesestörung durch Muzin-Ablagerungen und nichtenzymatische Kollagen-Glykierung diskutiert. Die progressive systemische Sklerose ist die wichtigste Differenzialdiagnose. Es soll ein erhöhtes Risiko für diabetische Neuropathie und Retinopathie bestehen. Die Therapie mit systemischen Glukokortikoiden ist zumeist durch den bestehenden Diabetes limitiert. Entsprechend des Verlaufes sind Physiotherapie oder operative Maßnahmen indiziert.

® Vidal MMI Germany GmbH 2023

Gruppe 3: Hautartefakte bei Diabetes mellitus

Eine dritte Gruppe von Hauterscheinungen von Patienten mit Diabetes mellitus sind artefizielle und iatrogene Läsionen des Integuments, die im Verlauf der chronischen Insulinbehandlung entstehen können. An den zumeist abdominal gelegenen Einstichstellen kommt es leicht zur Lipodystrophie in Form atrophisch eingesunkener depigmentierter Narbenareale. Gleichzeitig können sich aber auch braune hypertrophe Knoten entwickeln **(Abbildungen 30 und 31)**. Da an diesen Stellen das Schmerzempfinden geringer ist, werden – ungeachtet dessen, dass aufgrund verminderter Resorption oft viel geringere Insulindosen als erwünscht überhaupt effektiv werden – genau diese Stellen als Spritzlokalisation genutzt. In Kenntnis dieser Spritzstellenproblematik kann allein durch Variation der Injektionsorte eine vermeintliche Insulinresistenz durchbrochen werden oder Insulin eingespart werden. Bei kosmetisch störenden stark hypertrophen Knoten kann die läsionale Injektion von Triamcinolon-Kristallsuspension versucht werden.

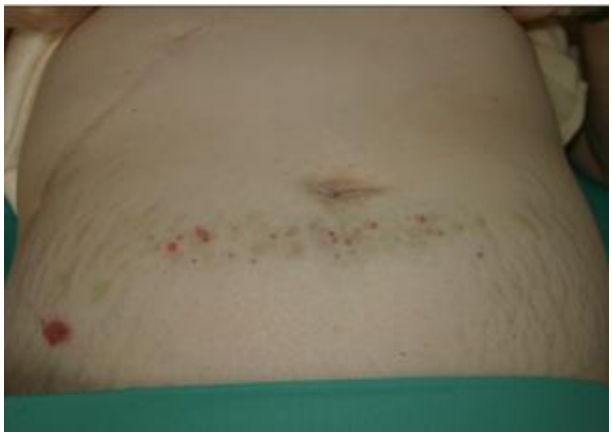

Abb. 30 und 31: Die bevorzugten abdominalen "Spritzstellen" einer 65-jährigen Patientin mit Diabetes mellitus Typ 2 manifestieren sich als derbe hypertrophe Knoten (Bildquellen: eigene Abbildungen).

Zusammenfassung

Hauterkrankungen sind bei Patienten mit Diabetes mellitus häufig. Sie manifestieren sich großflächiger und sie zeigen schwerere Verläufe. Einige Hautbefunde weisen pathognomonisch auf das Bestehen eines Diabetes hin. Die meisten und gefährlichsten Hauterkrankungen bei Diabetes mellitus sind mit der Schwere und der Dauer der Stoffwechseldysregulation korreliert. Im Umkehrschluss heißt das für diese Hauterkrankungen, dass die Blutzuckeroptimierung dermatologische Prävention ist. Die mit Diabetes mellitus assoziierten Dermatosen sind durch Optimierung der Stoffwechselsituation nicht zu beeinflussen. Sie bieten allerdings die Chance, als Leitsymptom einen bislang unerkannten Diabetes zu diagnostizieren.

® Vidal MMI Germany GmbH 2023

Quellenverzeichnis

Altmeyer Enzyklopädie Vitiligo

Bongarzone S et al: Targeting the Receptor for Advanced Glycation Endproducts (RAGE): A Medicinal Chemistry Perspective J. Med. Chem. 2017, 60, 17, 7213–7232, Publication Date:May 8, 2017)

Choi L et al: Skin accumulation of advanced glycation end products and cardiovascular risk in Korean patients with type 2 diabetes mellitus. Helikon 2022 Jun; 8(6)

Meinhof W, Schieren C: Hans Rieth, 1914–1994. Zum Gedenken anlässlich seines 100. Geburtstag. Der Hautarzt, volume 65, pages 998–1004 (2014)

Nowotny K., Jung T., Höhn A., Weber D., Grune T. Advanced glycation end products and oxidative stress in type 2 diabetes mellitus. Biomolecules. 2015;5:194–222.
Czaika et al.: Kurzlehrbuch Dermatologie. Infektionskrankheiten der Haut. Georg Thiem Verlag Stuttgart. 2022. S41ff.

Pan Kann et al.: Zusammenhang zwischen Vitligo und wichtigen Komponenten des metabolischen Syndroms: eine systematische Metaanalyse. J Dtsch Dermatol Ges. 2022 May

Sonnet M: Wenn die Haut beim Diabetes mitleidet. Info Diabetologie 16, 43 (2022)
Konstantin A: Diabetesassoziierte Hauterkrankungen: Verkannte Dermatose. Dtsch Arztebl 2016; 113(43)

® Vidal MMI Germany GmbH 2023

Impressum

AUTOR/IN

Dr. med. Viktor A. Czaika
Facharzt für Dermatologie und Venerologie
Facharzt für Innere Medizin
Berlin

WISSENSCHAFTLICHE LEITUNG

Wissenschaftlich verantwortlich für diesen Beitrag ist Dr. med. Viktor A. Czaika.

TRANSPARENZERKLÄRUNG

Die Inhalte dieser Veranstaltung werden produkt- und dienstleistungsneutral gestaltet. Die Gesamtaufwendungen der Veranstaltung belaufen sich auf ca. 9.000 Euro. Es besteht kein Sponsoring für die Fortbildung.

Dr. Viktor A. Czaika hat in den letzten 12 Monaten von folgenden Firmen finanzielle Unterstützung für Fachvorträge, die Teilnahme an Advisory Boards, allgemeine Beratung und die ungebundene Forschungsunterstützung bezogen: Esanum, RG, Medical Tribune, Almirall Hermal, Boehringer Ingelheim, Santis, Lilly, Novo Nordisk, Berlin Chemie.

ZERTIFIZIERUNG

Die Zertifizierung der Fortbildung durch die Hessische Landesärztekammer wurde von LeitMed Campus (campus.leitmed.de) organisiert.

® Vidal MMI Germany GmbH 2023